Lane Medical Library

Über einen Fall von

ARTHRITIS DEFORMANS

des

Schultergelenkes

mit

chronischem Hydrops und Luxation.

Ein Beitrag

zur

Casuistik der arthitris deformans.

INAUGURAL-DISSERTATION

zur

Erlangung der Doctorwürde

in der

Medicin und Chirurgie

vorgelegt der

Medicinischen Facultät

der

Friedrich-Wilhelms-Universität zu Berlin

und öffentlich zu vertheidigen

am 29. October 1879, Vorm. 11½ Uhr,

von

Walter Freise

aus Magdeburg.

OPPONENTEN:

Paul La Pierre, Dr. med.

Julian Blanco, Dr. med.

Robert Freiſe, Baccalaur. jur.

Magdeburg.

Druck von E. Baensch jun.

1879.

Seinem theuren Vater

in kindlicher Liebe und Dankbarkeit

gewidmet

vom

Verfasser.

Im Mai dieses Jahres gelangte im hiesigen kgl. Universitätsklinikum ein Fall von Arthritis deformans mit Hydrops im Gelenke und spontaner Luxation des linken Humeruskopfes zur Aufnahme und nachfolgenden Resection. Ich hatte Gelegenheit den Fall genau zu beobachten, Dank der Freundlichkeit meines hochverehrten Lehrers, des Herrn Geheimrath Prof. Dr. von Langenbeck, welcher mir gestattete, in seiner Klinik als Famulus thätig zu sein. Der Veröffentlichung halte ich denselben umsomehr für würdig, als gerade Fälle von Arthritis deformans des Schultergelenkes relativ selten sind.

Ich lasse jetzt die Beschreibung des Falles folgen:

Der Arbeiter August J. aus Berlin wurde am 16. Mai dieses Jahres in die hiesige kgl. Universitätsklinik aufgenommen.

Anamnese: Patient brach im Jahre 1864 den linken Vorderarm, welcher vollständig wieder heilte, seit dem Jahre 1874 verspürte er eine grosse Schwäche im linken Arme, die im Juni des Jahres 1878 so zunahm, dass der Arm absolut unbrauchbar wurde. Ein Trauma hat angeblich nicht eingewirkt.

Status: Bei der Inspection zeigt sich das Fettpolster an beiden Armen, am linken jedoch in höherem Maasse geschwunden, desgl. in demselben Verhältniss die Musculatur erschlafft; die Gegend des linken Schultergelenkes ist kugelig aufgetrieben. (Vgl. die Tafel, Fig. I.)

Die active Beweglichkeit im linken Humerusgelenk ist fast ganz geschwunden; auch jene im linken Ellenbogengelenk ist wenig ergiebig und ruckweise, nicht gehörig durch den Willen moderirt.

Die passive Beweglichkeit ist im Humerusgelenke nur bis zur wagerechten Erhebung des Armes vorhanden, im Ellenbogengelenke dagegen genügend.

Die Palpation ergiebt zunächst sehr deutlich ausgedehnte Fluctuation im kugelig aufgetriebenen Gelenke; sodann fühlt man den Humeruskopf luxirt: Er steht etwa 4 cm. unter der Gelenkpfanne und nach vorn, macht den Eindruck, als sei er abnorm klein und lässt sich ohne jede Mühe und ohne jeden Schmerz des Patienten reponiren, um, wenn man den Arm einfach wieder los lässt, sofort wieder aus der Pfanne zu gleiten. Bei reponirtem Gelenkkopf ist die passive Beweglichkeit gesteigert, aber nur in geringem Maasse. — Es besteht ohne Zweifel ein mit Flüssigkeit ausgefüllter, von der Kapsel begrenzter Raum, in dem der Gelenkkopf sich frei bewegt, und die Beweglichkeitsstörung ist von der mangelhaften Fixation des Kopfes im Gelenke abhängig; denn wenn Patient seinen linken Arm bis zur Horizontale

mit Hülfe des rechten erhebt, so gleitet der Humeruskopf stets unter die Pfanne und lässt sich nur durch Zug in ihr erhalten. — An der hinteren Seite des Schultergelenkes fühlt man unregelmässig gebildete, etwa hühnereigrosse Knochenmassen, welche fest an der Scapula zu adhaeriren und vom Acromion auszugehen scheinen.

Der Gemüthszustand des Patienten ist auffallend abnorm; Patient ist trübe gestimmt, einsilbig, spricht weinerlich und stösst die Worte oder Sätze ruckweise, manchmal stotternd hervor; als Grund der Verstimmung giebt er sein Leiden an. — Gehstörung z. Z. nicht vorhanden. Luische Infection wird entschieden in Abrede gestellt. Mässiger usus spirit. angegeben.

Am 24. Mai wurde die Resection unter antiseptischen Kautelen ausgeführt.

Operation: Nachdem durch den v. Langenbeck'schen Humerus-Resections-Schnitt die Gelenkkapsel blosgelegt ist, wird dieselbe mit einem Troicar angestochen, und es entleert sich aus ihr seröse Flüssigkeit mit vielen Reiskörpern. Hierauf wird die Kapsel aufgeschnitten; sie zeigt sich sehr verdickt und wird an der vorderen Seite so weit als möglich exstirpirt.

Beim Hineinfühlen in die grosse Gelenkhöhle zeigt sich, dass ein etwa taubeneigrosses Knochenstück in ihr flottirt, welches den Anschein erweckt, als sei es der früher abgebrochene Kopf des Humerus; dieses Stück wird zugleich mit dem ziemlich

atrophischen (abgeschliffenen) Caput entfernt, und erweist sich als einfache, von der Kapsel ausgehende, gestielte Knochenwucherung, also gleichsam als unfreie Gelenkmaus. Bei weiterem Zufühlen zeigt sich der hintere Theil der Kapsel ebenfalls stark verknöchert, aber mehr in der Fläche, sodass er eine Knochenschale bildet, welche durchschnittlich 2 cm. Dicke und $4^1/_2$ cm. Breite bei einer Länge von 8 cm. hat. Da dieselbe durch die vorhandene Schnittöffnung nicht genügend zugänglich ist, so muss ein hinterer Längsschnitt gemacht werden, durch den sie exstirpirt wird.

Die Gefässe zeigen sich sehr stark erweitert. — Die ganze Höhle wird nun mit starker Carbollösung ausgewaschen, dann werden zwei Drainröhren eingelegt, — die eine von vorn nach hinten, die andere nach hinten und oben, — und die Wunden durch Suturen geschlossen.

Patient hat viel Blut verloren und wird beim Aufsetzen behufs Anlegung des Lister'schen Verbandes ohnmächtig. — Der Verband wird stark comprimirend angelegt.

Am 29. Mai hatte Patient alsdann Carbolurie, sodass die Wunde mit Chlorzink ausgewaschen und mit einem Salicyl-Verbande versehen werden musste.

Bereits am 7. Juni konnte, nachdem die Drainröhren entfernt worden waren, dem Patienten ein gefensterter Gypsverband angelegt werden; dieser Verband blieb vierzehn Tage liegen, um alsdann mit einem Heftpflasterverbande vertauscht zu werden.

Während der ganzen Zeit eiterten die Wunden ein wenig.

Am 29. Juni trat plötzlich Erysipel ein, welches am 5. Juli seinen Höhepunct erreichte, mit einem Oel- und Watte-Verbande behandelt wurde und dann bald wieder schwand.

Um die erschlafften Musceln zu üben, wurde vom 10. Juli an Patient täglich mit dem inducirten Strome electrisirt; da die Eiterung noch immer fortdauerte, theilweise sogar stärker wurde, so wurden im Verlaufe des Juli und August nacheinander Injectionen von Lugol'scher Lösung und Tinctura Jodi — leider ohne Erfolg — gemacht; der Eiter war dünnflüssig, manchmal von fast seröser Beschaffenheit: Da der Verdacht nahe lag, es befinde sich ein Fremdkörper, der die Eiterung unterhalte, in der Wunde, so wurde mehrmals mit Sonden eifrig nachgeforscht, ob nicht vielleicht ein Stück Drainrohr hineingerathen sei; als aber trotz allen Suchens nichts Verdächtiges gefunden wurde, erschien die Annahme gerechtfertigt, dass zurückgebliebene Reste der Kapsel die Ursache der Eiterung seien.

Patient ist zur Zeit, da ich diese Zeilen niederschreibe, noch nicht völlig genesen; doch ist die Beweglichkeit, und somit die Brauchbarkeit des Armes durch die Resection des Humeruskopfes und die Fortnahme der Knochenneubildungen in der Gelenkkapsel bedeutend verbessert.

Bei der Betrachtung der durch die Operation entfernten Knochentheile fällt zunächst die Difformität des resecirten Gelenkkopfes auf. Ein Blick auf den Durchschnitt desselben (Vgl. die Tafel, Fig. II) zeigt uns seine bedeutende Abflachung. Ich habe, um die Grösse des Knochenschwundes recht deutlich hervortreten zu lassen, durch eine Linie den Umriss eines normalen Kopfes ungefähr angegeben; danach erscheint an der am stärksten betroffenen Stelle ein Schwund von ca. 1½ cm. Uebrigens ist der Gelenkkopf nicht, wie dies sonst häufig beobachtet wurde (cf. Volkmann, im Handbuch von Pitha und Billroth pag. 557 ff.) pilzförmig, das Collum wie ein Schirm überragend.

Noch fällt auf, dass er eine neue, seiner eigenen abgeflachten Gestaltung entsprechend flache Gelenkpfanne bekommen hat. Dieselbe gehört ganz dem neugebildeten Knochen an. Das den hinteren Theil der Kapsel verstärkende Knochenstück nämlich, welches mit dem Acromion Scapulae durch bindegewebige Stränge verbunden ist, erstreckt sich von diesem aus in einer Länge von ca. 8 cm. parallel dem Humerus an der hinteren Kapselseite herab, um an seinem unteren Ende bei einer Breite von ca. 3½ cm. eine flache Pfanne darzubieten (Vgl. die Tafel, Fig. III. A.), in der der Gelenkkopf sehr lose articulirte und aus der er ohne den geringsten Kraftaufwand emporgehoben werden konnte bis zur normalen Gelenkpfanne.

Zu bemerken ist übrigens, dass das grosse neugebildete Knochenstück von mehreren Knorpelfugen durchzogen wird, die es in einzelne in sich abgeschlossene Knochenstücke zerlegen. Man erkennt solcher Fugen mit blossem Auge auf dem Querschnitte fünf (Vgl. die Tafel, Fig. III 1—5), die sechs Knochenstücke (a — f.) von einander abgrenzen. An einer Stelle (C.) ist die Knorpelfuge in grösserer Breite getroffen worden, sodass sie bläulich schimmert. Über die Deutung dieser Erscheinung bin ich nicht ganz sicher: Doch glaube ich, dass man annehmen kann, die Knochenstücke seien nacheinander durch den Druck des Humeruskopfes gegen die Gelenkkapsel entstanden, in dem der Humerus infolge der progessiven Atrophie der Muskeln und der Dehnung der Kapsel, — die ihrerseits eine Folge des chronischen Hydrops war —, seiner Schwere folgend allmälig herabgezogen wurde. Für diese Annahme spricht auch das Vorhandensein einer mit einem Knorpelüberzuge versehenen Vertiefung (Vgl. die Tafel, Fig. III B.), die augenscheinlich eine Zeit lang dem Humeruskopfe als Gelenkpfanne gedient hat.

Was nun die mikroskopische Untersuchung der Gelenkbestandtheile betrifft, so ergab dieselbe Folgendes:

Die gestielte Gelenkmaus besteht aus spongiösem Knochengewebe, welches in seinen Lücken fettiges Mark führt; die Oberfläche zeigt einen dünnen knorpeligen Überzug, dessen äusserste Schicht aus Bin-

degewebsknorpel besteht; dieser zerspaltet sich an seiner Oberfläche in zahlreiche breite und senkrecht abgehende Fasern; zwischen den parallel zur Oberfläche verlaufenden Bindegewebsfibrillen liegen, oft zu Gruppen vereinigt, theils rundliche, theils platte Knorpelzellen, weiter nach innen finden sich kleine rundliche, sternförmige und eckige Knorpelzellen in einer undeutlich faserigen Zwischensubstanz, die an manchen Stellen fast ganz homogen ist.

Das grosse, in der Gelenkkapsel befindliche Knochenstück besteht aus schwammigem Knochengewebe: die Fläche, die frei in die Gelenkhöhle hineinragt, hat einen knorpeligen Überzug, welcher aus zwei Schichten besteht; der äusseren, welche von einem aufgefaserten Bindegewebsknorpel, und der inneren, welche von der schon oben erwähnten Lage eckiger und zackiger Knorpelzellen gebildet wird: eine ähnliche Structur zeigen die Knorpelfugen.

Die Grenzlinie zwischen Knorpel- und Knochengewebe ist hier sowohl, wie bei der Gelenkmaus eine vielfach gezackte.

Die chemische Untersuchung der Knochenneubildungen ergab an Kalk hauptsächlich phosphorsauren, wenig kohlensauren, daneben Fett; harnsaure Salze konnten nicht aufgefunden werden.

In der leider beschränkten, mir zu Gebote stehenden Literatur finden sich nur zwei ähnliche Fälle beschrieben, nämlich von A. Weichselbaum, Arthritis deformans der beiden Schulter- und Ellen-

bogen-Gelenke und des linken Hüftgelenkes; im Archiv für pathol. Anat. und Physiol. Bd. 55; und von Hjort, Caries sicca artic. humeri; im Norsk. Magaz. f. Lägevid R. 3. Bd. 4; Nord. med. Arkiv. Bd. 6. N. 32. 1873.

Ob in der Arbeit H. Culbertson's, Excision of the larger joints of the extremities. Philadelphia 1876. hierher gehörige Fälle sich finden, kann ich leider nicht angeben, da mir dieses Werk nicht zu Gebote steht.

Der Weichselbaum'sche Fall betrifft einen Mann, der in seinem 43ten Lebensjahre einmal plötzlich zusammenbrach und seit dieser Zeit seine linke untere Extremität, von der er glaubte, sie sei im Hüftgelenke verrenkt oder gebrochen, nicht mehr gebrauchen konnte. Jedenfalls war dies Zusammenstürzen eine Folge der im linken Hüftgelenke schon seit längerer Zeit durch Arthritis deformans hervorgebrachten Zerstörungen. Die Krankheit ergriff nun successive beide Schulter- und Ellenbogengelenke, bis im 53ten Lebensjahre des Patienten der Tod eintrat.

Die Section ergab bedeutende Vergrösserung der betroffenen Gelenke; die Gelenkhöhlen enthielten dünne, farblose Synovia und „zahlreiche freie, erbsen- bis wallnussgrosse, mehr oder weniger abgeplattete, knochenähnlich harte, weissliche und gelbliche Gelenkmäuse.“ Im rechten Schultergelenke, dessen Höhle bedeutend vergrössert war, fehlte die Cavitas glenoi-

dalis vollständig, ebenso das Collum Scapulae bis zum Ursprung des Processus coracoideus und des Acromion. Die hier entstandene neue Gelenkfläche war mit einer dünnen Knorpellage, diese wiederum mit einem dichten, faserig zottigen Überzuge bedeckt. Der Kopf des Humerus war stark abgeplattet und mit überhängenden Rändern versehen: er artikulirte mit der neuen Gelenkfläche. Der Processus coracoideus war von seiner Ursprungsstelle abgelöst und vollkommen beweglich. Die Schultergelenkkapsel wurde durch zahlreiche, verschieden grosse, bewegliche Knochenstücke verstärkt. Drei von ihnen, und zwar grössere Stücke, bildeten am unteren Abschnitte der Kapsel einen Halbring; diese Knochenstücke zeigten spongiöse Structur. In den vorderen Partieen des Kapselbandes fanden sich noch zwei grössere, leicht gebogene Knochenstücke, deren Innenfläche frei in die Gelenkhöhle hineinsah. Das ganze Innere der Gelenkhöhle, einschliesslich der in sie hineinragenden Flächen der Knochenstücke, war mit einem knorpelig-faserigen Überzuge bekleidet.

Die Innenwand der Kapsel zeigte namentlich in den oberen Partieen zahlreiche und verschieden tiefe Ausbuchtungen, die durch leistenartig vorspringende Stränge von einander getrennt waren; Verfasser vergleicht sie daher sehr charakteristisch mit der Innenfläche einer hypertrophischen Harnblase. Die theilweise gestielten, theilweise in der Kapselwand eingebetteten Gelenkkörper hatten eine knorpelige Ober-

fläche und bestanden aus spongiösem Knochengewebe. Die Veränderungen im linken Schultergelenke waren denen im rechten ähnlich, nur war hier statt des Processus coracoideus das Acromion abgelöst.

Die Knochen in der Nähe der erkrankten Gelenke zeigten eine grobmaschige Structur.

Aus dem mikroskopischen Befunde ist hervorzuheben, dass der dünne, knorpelige Überzug der Gelenkmäuse zwei oder drei Schichten zeigte: Die oberste bestand aus Bindegewebsknorpel, in dem rundliche und platte Knorpelzellen eingebettet lagen; hierauf folgte oft eine Lage hyalinen Knorpels mit Knorpelmutterzellen, während eine Schicht kleiner rundlicher, eckiger und sternförmiger Zellen stets den Beschluss machte. Dieselbe Structur zeigte auch der Knorpelüberzug der übrigen, damit versehenen Gelenkbestandtheile.

Die chemische Untersuchung der Gelenkkörper und der in der Kapsel befindlichen Knochenstücke wies phosphorsauren und wenig kohlensauren Kalk nach; dagegen von harnsauren Salzen keine Spur.

Zum Schlusse spricht der Verfasser über den Zusammenhang der Veränderungen in den Gelenken und über die Art und Weise ihres Zustandekommens.

Die Veränderungen an der Gelenkkapsel bezeichnet er, in Übereinstimmung mit den meisten Autoren als hyperplastischen Vorgang. Betreffs der Veränderungen an den Epiphysen weist er die ältere Ansicht, die auf der Annahme einer Osteoporose beruht,

zurück, schliesst sich vielmehr den Ausführungen Volkmann's (siehe unten) an.

Einen, dem von mir beobachteten sehr ähnlichen Fall theilt Hjort mit. Der Patient hatte seit drei Jahren Schmerzen im Schultergelenke, zu denen nach und nach Steifigkeit trat, bis schliesslich keine active Bewegungen mehr möglich waren. Die das Gelenk umgebenden Muskeln waren atrophirt, die Schulterpartie hatte ihre Rundung verloren, man konnte den merklich verkleinerten Humeruskopf palpiren, der nach einwärts gerückt war. Nach einer vergeblichen Behandlung mit Moorbädern, Moorumschlägen und Electrizität entschloss sich der Verfasser zur Resection, die subperiostal ausgeführt wurde. Der Humeruskopf zeigte sich in der That sehr verkleinert, auch war ein Theil vom Processus glenoid. Scapulae resorbirt. Der Fall verlief günstig.

Aus der übrigen, über Arthritis deformans im Allgemeinen handelnden Literatur möchte ich noch einige Puncte hervorheben.

Volkmann beschreibt in seiner maassgebenden Arbeit[1]) die bereits oben erwähnten Veränderungen der Gelenkköpfe. Er fügt über diesen Punct hinzu, dass auch bei der stärksten Deformirung der Gelenkenden noch immer ein gewisser Parallelismus der-

[1]) R. Volkmann. Die Krankheiten der Bewegungs-Organe, im Handbuch der allgemeinen und speciellen Chirurgie von Pitha und Billroth 1865, pag. 555 ff.

selben erhalten bleibt. — Ein zweites von ihm erwähntes Phaenomen ist die Luxation, bei der der Gelenkkopf die Pfanne nicht verlässt, sondern die Pfanne sammt dem Gelenkkopfe weiter rückt, „wandert.“ Die Veränderungen der Gelenkknorpel theilt er in solche activer und passiver Natur ein, nämlich Hyperplasie auf der einen Seite und Zerfaserung und fettige Atrophie auf der anderen. Das gewöhnliche Resultat sei, dass der Knorpel in grösserer oder geringerer Ausdehnung verloren gehe.

Betreffs der Therapie unterscheidet der Verfasser zwischen polyarticulärer und monoarticulärer Form der Arthritis. Bei der ersteren Form hält er jede Therapie für ziemlich wirkungslos, während er bei der monoarticulären Form innerlich Jod, äusserlich Bäder empfiehlt. Namentlich die indifferenten Thermen Wiesbaden, Teplitz, Gastein, aber auch Moor- und russische Dampf-Bäder sollen gute Erfolge ergeben. Für viele Fälle, besonders von Schulter- und Ellenbogen-Gelenkserkrankung würde die Resection die beste Hülfe schaffen; am Hüft- und Knie-Gelenk dürfte sie aber nur als ultima ratio in Betracht kommen. Für das Knie würde Verfasser die Herstellung einer Ankylose in gestreckter Stellung ohne Erzeugung einer acuten Eiterung allen anderen therapeutischen Eingriffen vorziehen, doch kann er nicht angeben, wie diese zu bewerkstelligen sein dürfte, da bis jetzt Versuche darüber fehlen.

Barth[2]) berichtet über die Section der Leiche eines 53jährigen Mannes: am linken Femur war, infolge hochgradiger Arthritis deformans des linken Hüft- und Knie-Gelenkes, die übrigens auch die anderen grossen Gelenke ergriffen hatte, die obere sowohl als die untere Epiphyse abgelöst.

Hoppe-Seyler[3]) untersuchte die Flüssigkeiten, die aus zwei von Arthritis deformans befallenen Hüftgelenken entleert waren, nach ihrer chemischen Zusammensetzung. Dieselben stimmen in allen Reactionen mit dem Mucin überein. An krystallinischen Substanzen erhielt er daraus nur Cholesterin.

Er analysirte die eine der Flüssigkeiten, wie folgt:

Mucin	23,19
Albuminstoffe	20,92
Aetherextractstoffe	0,93
Alcoholextrat Organ. Stoffe .	1,30
Wasserextract	0,65
Essigsäureextract	1,50
Gesammte anorgan. Stoffe . .	8,79
Feste Stoffe	57,28
Wasser	942,72
	1000,00

[2]) Otto Barth. Epiphysenlösung im späteren Alter; hochgradige Arthritis deformans; Archiv für Heilkunde 1871. p. 477 ff.

[3]) Hoppe-Seyler. Über die Zusammensetzung von Flüssigkeiten, welche aus den Hüftgelenken bei Arthritis deformans entleert werden. Archiv für pathol. Anat. u. Physiol. Bd. 55. pag. 253 ff.

Das Aetherextract enthielt im Wesentlichen Cholesterin, etwas Lecithin und Spuren von Fett.

Althaus[4]) behauptet, dass die Arthritis deformans nur bei Personen von über 45 Jahren vorkomme. Er hält die galvanische Behandlung für durchaus angebracht, um, wenn auch nicht völlige Heilung, so doch Besserung zu bringen.

Der galvanische Strom soll als allgemeines Tonicum wirken, die Verdauung befördern, die Schlaflosigkeit verbannen. Gegen die Difformität der Gelenke selbst soll er sich nützlich erweisen, auch den Schmerz sehr lindern. Verfasser empfiehlt die Kur nicht zu kurz zu bemessen; nicht unter sechs Wochen, und in jeder Woche vier bis sechs Sitzungen vorzunehmen.

Ziegler[5]) hatte sich die Aufgabe gestellt, zu beweisen, dass die Umgestaltung der Gelenkenden bei Arthritis deformans zum grossen Theile auf subchondralen Knochenschwund zurückzuführen sei. Er zerlegt zu diesem Zwecke die Gelenkenden der afficirten Knochen durch senkrecht zur Gelenkfläche geführte Schnitte in Scheiben, an denen er schon mit blossem Auge Veränderungen wahrnimmt. Diese Veränderungen treten entweder heerdweise oder diffus auf. Er unterscheidet kleine Enchondrome als milch-

[4]) J. Althaus. On the treatment of rheumatic gout by the aid of the constant galv. current. Brit Med. Journ. 1871.

[5]) E. Ziegler. Über die subchondralen Veränderungen der Knochen bei Arthritis deformans und über Knochencysten. Archiv für pathol. Anat. u. Physiol. Band 70. pag. 502 ff.

weisse, leicht durchscheinende Heerde von den fibrösen Heerden, die mehr opak, derb erscheinen.

In grosser Zahl findet er Cysten, die eine ziemlich derbe Membran besitzen. Diffus tritt die Fett-Armuth des Knochenmarkes auf, welche dieses röthlich, zum Theil gallertig erscheinen lässt. Weiterhin spricht der Verfasser über die Recartilaginescenz des Knochens, die neben der Verknöcherung des Knorpels auftritt. Man findet beim Durchmustern der Knochenbalken kleinere und grössere knorpelige Heerde, die oft in nur geringer Zahl auftreten, aber unter dem Mikroskope gut sichtbar werden: besonders bei Doppelfärbung mit Hämatoxylin und Carmin.

Aus den Knochenkörperchen werden grosse rundliche oder rundlich eckige Höhlen, in deren Innern deutlich vergrösserte Zellen liegen. Die Grundsubstanz um die Höhlen zeigt dunklere Färbung und das Aussehen von Knorpelzellenkapseln. In der regressiven Metamorphose erscheint die Grundsubstanz trüb, körnig und zerklüftet, die Zellen blasig aufgetrieben; die Höhlen erweitern sich, das ganze Gewebsstück erweicht. Neben dem regressiven Character des Processes besteht eine energische Zellproliferation. Die Knochenzellen vermehren sich durch Theilung; oft liegt die neue Zelle seitwärts von der alten in einem dilatirten Knochenkanälchen. Aus dem Knochen entsteht hierdurch ein dem Bindegewebsknorpel ähnliches Gewebe. Zuweilen entsteht aber aus dem Knochen auch hyaliner Knorpel. Es bilden

sich dann um die gewucherten Zellen Kapseln, dann tritt noch endogene Zellbildung hinzu. Eine andere Art der Knochenresorption wird durch lakunäre Arrosion bewerkstelligt: Es erweitern sich die Lücken, in denen die Knochenzellen liegen, sowie die Knochenkanälchen. Die Knochenzellen werden dabei erhalten, sie vergrössern sich sogar und werden zu Markraumzellen, oder ihre Kerne theilen sich, und es bilden sich Riesenzellen. Aus dem Knochengewebe entsteht somit grosszelliges Markgewebe, welches sich bald in faseriges Gewebe umwandelt. Diese „fibröse Metaplasie" des Knochens kann aber auch direct erfolgen: Die Knochenkanälchen erweitern sich theilweise, namentlich nach einer Richtung, so dass längliche Inseln von Knochengrundsubstanz mit mehr oder weniger vergrösserten Zellen entstehen. Die Zellen zerfasern dann, und das Gewebe erhält bindegewebigen Character. Auch das Knochenmark kann fibrös werden. — Eine andere Veränderung geht das Mark ein, indem es durch den Fettschwund einen Schleimgewebscharacter annimmt; es zeigen sich dann grosse, vielgestaltige Zellen, deren helle, bläschenförmige Kerne zum Theile vermehrt sind. Oft findet man daneben Rundzellen mit zerfallenen rothen Blutkörperchen oder braunrothem Pigment. Die fibröse Degeneration lässt das Mark entweder als ein feinfaseriges Gewebe mit vielfach verzweigten Zellen, oder als ein dichtes Fasergewebe, zum Theil mit faserknorpeligem Aussehen erscheinen. Grundsatz ist dem Verfasser, „dass eine

gewisse Erweichuug und Resorption der Zellproliferation vorangeht.“ Es gilt dieser Satz ebenso für den Knochen und das Mark, wie ihn Virchow[6]) für den Knorpel hervorgehoben hat.

Derselbe Verfasser[7]) zeigt in seiner Arbeit über die Knorpelveränderungen bei chronischen Gelenkentzündungen, dass bei der Arthritis deformans der fibrilläre Zerfall und die Wucherung des Knorpels von nur kurzer Dauer sind; im Vordergrunde stehen hier die regressiven Processe. Er ist auch der Ansicht, auf Grund seiner Untersuchungen, dass man die chronischen Entzündungen der Gelenke als „chronische Ernährungsanomalien“ anzusehen habe, die sich in einer allmäligen Metaplasie des Gewebes äussern, und zu denen, falls Gefässe ergriffen werden, eine Entzündung hinzutreten kann.

Fassen wir nun die Hauptgesichtspuncte, die sich uns betreffs der Arthritis deformans darbieten zusammen, so ist Folgendes zu constatiren:

Das Auftreten der Arthritis deformans ist an ein bestimmtes Alter nicht gebunden. Eine Grenze, etwa mit dem 45. Lebensjahre angeben zu wollen, ist nicht statthaft, da erwiesenermassen auch Kinder von dieser Krankheit befallen werden. Die Krankheit kann lange unbemerkt bleiben; diese Erscheinung erklärt wohl

[6]) Rud. Virchow. Über parenchymatöse Entzündung; Archiv für pathol. Anat. und Physiol. Bd. 4. pag. 291.

[7]) E. Ziegler. Über die Knorpelveränderungen bei chronischen Gelenkentzündungen Allg. Wien med. Zeitg. 1876.

auch theilweise den Irrthum, den man mit der Ansetzung eines Grenzalters machte.

Wenn auch im Allgemeinen die Difformität des Gelenkkopfes eine derartige ist, dass er ein pilz- oder schirmförmiges Aussehen erhält, so beweist doch gerade der von mir beobachtete Fall, dass dieses Characteristicum der Arthritis deformans auch fehlen kann

Die harnsaure Dyscrasie hat mit der Arthritis deformans nichts zu schaffen, vielmehr sind harnsaure Salze, die bisweilen in deformirten Gelenken nachgewiesen wurden, accidentell; sie beweisen nur, dass die Arthritis deformans mit Gicht complicirt sein kann.

Die beste Therapie, solange die Krankheit noch in den ersten Stadien ist, ist die Anwendung von Moorbädern und indifferenten Thermen. — Electrizität ist stets nur als Nachbehandlung, hier aber von ausserordentlichem Nutzen. Das dominirende Mittel bei Gebrauchsunfähigkeit eines Gelenkes infolge von Arthritis deformans, insbesondere, wenn Knochenneubildungen in der Kapsel vorhanden sind, ist die Resection; ob dieselbe in dem von mir beobachteten Falle eine gute Gebrauchsfähigkeit des Armes herbeiführen wird, ist allerdings zweifelhaft und dürfte davon abhängen, ob die Oberarmmusceln des Patienten, die bei seiner Aufnahme in hohem Grade atrophirt waren, ihre alte Leistungsfähigkeit annähernd wieder erreichen.

Nachtrag.

Kurz bevor ich die Arbeit dem Drucke übergab, erfuhr ich, dass der Patient, der inzwischen längst aus der Behandlung des kgl. Klinikums entlassen war, in einem anderen hiesigen Hospitale Aufnahme gefunden habe. Hier fand man auch den Grund der langen Eiterung in einem Stück Drainrohr, das am 15. October durch eine Incision aus der Wunde entfernt wurde.

Zum Schlusse erfülle ich die angenehme Pflicht, meinem hochverehrten Lehrer, Herrn Geheimrath Professor Dr von Langenbeck für die gütige Überlassung des Krankheitsfalles meinen aufrichtigen Dank zu sagen.

Erklärung der Tafel.

Figur I. Gestalt der beiden Schultergelenke des Patienten bei gleicher Stellung der Arme. Nach der photographischen Aufnahme.

Figur II. Frontalschnitt durch den resecirten Humeruskopf; die schwarze Bogenlinie giebt den ungefähren Umfang des normalen Kopfes an.

Figur III. Durchschnitt durch die Knochenneubildung in der Kapselwand.

A. Die jüngste,

B. Die früher neugebildete Gelenkpfanne.

C. Eine breitgetroffene Knorpelfuge.

1—5 Knorpelfugen.

a—f Knochenstücke, die durch die Knorpelfugen abgetheilt werden.

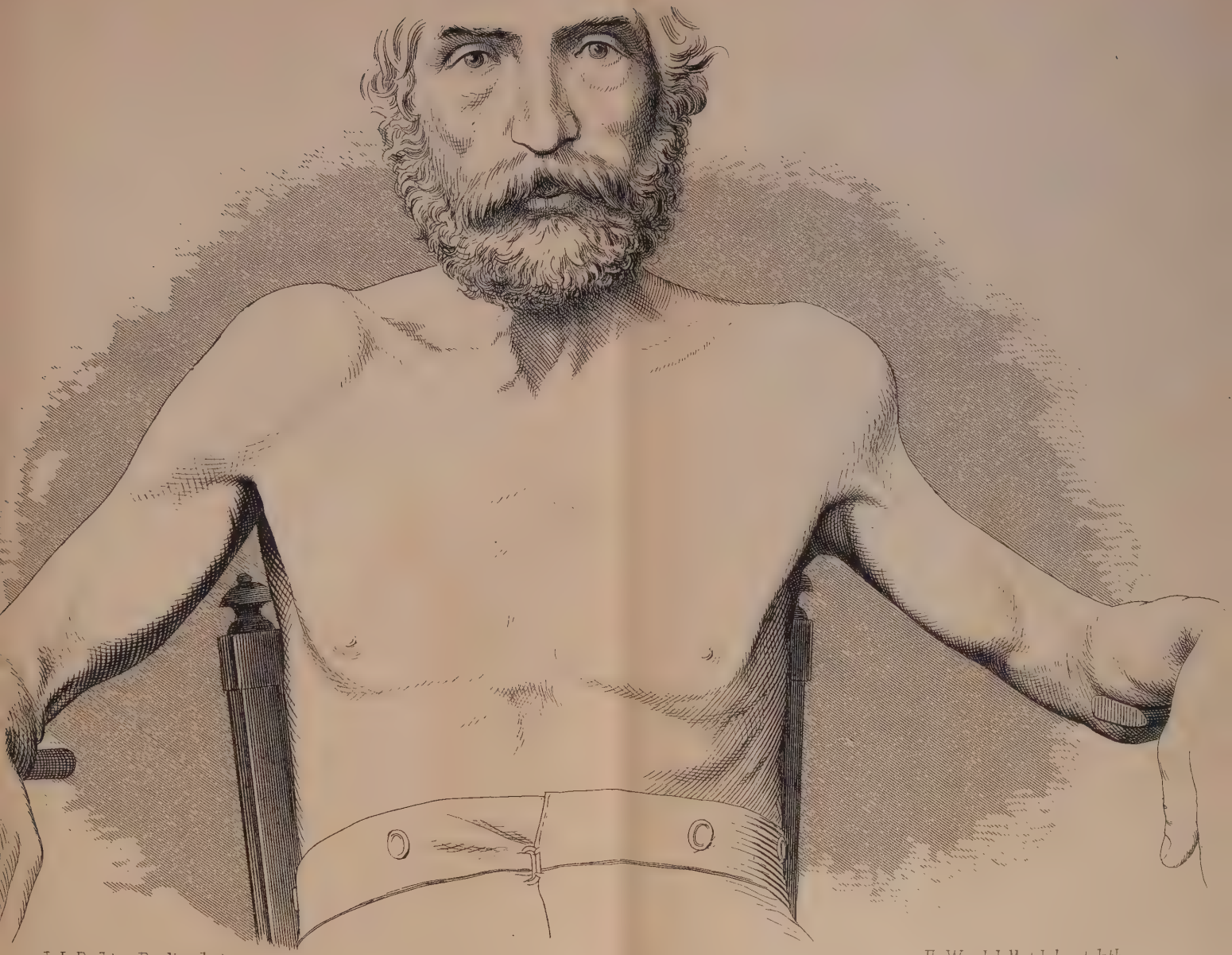

Joh. Richter, Berlin. phot.

Fr. Wendel. Magdeburg. lith.

Fig. 1.

Thesen.

I. Das Auftreten der Arthritis deformans ist an ein bestimmtes Lebensalter nicht gebunden.

II. Bei Verlust der Beweglichkeit eines Gelenkes infolge von Arthritis deformans ist stets die Resection indicirt.

III. Experimente an lebenden Thieren sind für die medicinische Wissenschaft unentbehrlich.

Verfasser, Walter Freise, zweiter Sohn des Rentners Theodor Freise von dessen verstorbener Ehefrau Emmi, geb. Salomé, am 26. November 1856 zu Magdeburg geboren, evangel. Religion, besuchte von Michaeli 1863 das königl. Dom-Gymnasium zu Magdeburg, welches er Michaeli 1875 mit dem Zeugniss der Reife verliess. Zuerst besuchte er die Universität Strassburg von Michaeli 1875 bis Ostern 1877, wo er gleichzeitig bis Ostern 1876 seiner Dienstpflicht mit der Waffe im 2. Niederschles. Infanterie-Regiment No. 47 nachkam. Ostern 1877 ging er nach Berlin, wo er bis zum Ende des Studiums verblieb. Am 13. März 1878 bestand er das Tentamen physicum und am 29. Juli 1879 das Examen rigorosum. Während seiner Studienzeit besuchte er die Vorlesungen, Curse und Kliniken der Herren: Bardeleben, de Bary, du Bois-Reymond, Fittig, B. Fraenkel, Frerichs, Goltz, Gusserow, Hartmann, Helmholtz, Henoch, Hirsch, Hofmann, Jössel, Koch, Kundt, Liebreich, Leyden, v. Langenbeck, Lewin, J. Meyer, Mendel, Reichert, O. Schmidt, Schröder, Schweigger, Sonnenschein (†), Virchow, Waldenburg, Waldeyer, Westphal. Allen diesen hochverehrten Herren spricht Verfasser seinen aufrichtigsten Dank aus.